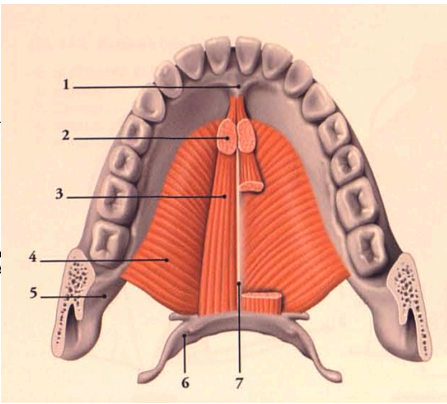
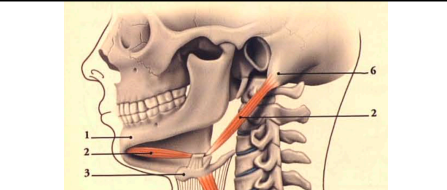
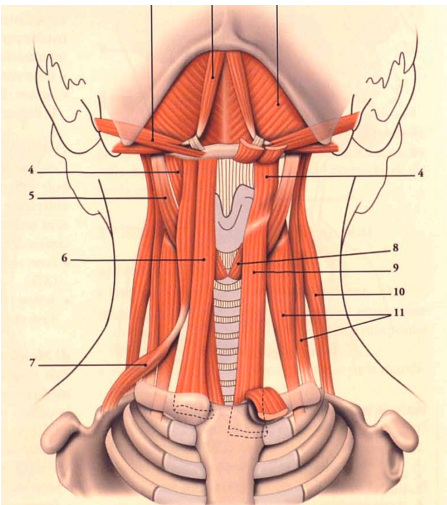


Muscles supra et infra-hyoïdien	Muscles	Localisation		Description		Rôle	Innervation
	Muscle mylo-hyoïdien (4)	Origine : ligne mylo-hyoïdienne de la mandibule Terminaison : corps de l'os hyoïde		Diaphragme sous lingual qui sépare la région cervicale de la cavité buccale		Abaisseur de la mandibule Élévateur de l'os hyoïde	V3 : branche mandibulaire du trijumeau
	Muscle génio-hyoïdien (3)	Origine : processus génii de la mandibule Terminaison : corps de l'os hyoïde		Dans la partie supérieure du plancher oral, juste au dessus du muscle mylo-hyoïdien		Abaisseur de la mandibule Élévateur de l'os hyoïde	XII : nerf hypoglosse
	Muscle digastrique (2)	Chef postérieur	Insertion dans l'incisure mastoïdienne du temporal	Fibres vers le haut et en avant	Présente un tendon intermédiaire sur l'os hyoïde entouré par le tendon du stylo hyoïdien (formant une poulie)	Abaisseur de la mandibule	VII : nerf facial
		Chef antérieur	Insertion dans la fossette digastrique de la mandibule	Fibres vers le haut et en arrière			V3 : branche mandibulaire du trijumeau
	Muscle sterno-hyoïdien (6)	Origine : face postérieure du manubrium sternal et de la clavicule Terminaison : corps de l'os hyoïde		Allongé et mince, il est presque vertical		Abaisseur de l'os hyoïde (indirectement du larynx) Inspirateur accessoire Déglutition	Rameau de l'anse cervicale
	Muscle thyro-hyoïdien (4)	Origine : cartilage thyroïdien Terminaison : corps de l'os hyoïde		Court et aplati, il est vertical		Abaisseur de l'os hyoïde (indirectement du larynx) Inspirateur accessoire Déglutition	Rameau de l'anse cervicale et une branche du IX
	Muscle sterno-thyroïdien (9)	Origine : face postérieure du manubrium sternal et premier cartilage costal Terminaison : cartilage thyroïdien		Mince et allongé, il est sous-jacent au sterno-hyoïdien. Il est dirigé en haut et latéralement		Abaisseur de l'os hyoïde (indirectement du larynx) Abaisseur du cartilage thyroïdien Inspirateur accessoire Déglutition	Rameau de l'anse cervicale
	Muscle omo-hyoïdien (7)	Origine : bord supérieur de la scapula Terminaison : partie latérale du bord inférieur du corps de l'os hyoïde		Muscle digastrique (présence d'un tendon intermédiaire) Il se dirige obliquement en avant, en dedans et en haut		Abaisseur de l'os hyoïde (indirectement du larynx) Inspirateur accessoire Déglutition	Rameau de l'anse cervicale



Plan moyen des muscles infra-hyoïdien des muscles antérieurs du cou

- superficiel : m. sterno-hyoïdien, m. omo-hyoïdien
- profond : m. sterno-thyroïdien, m. thyro-hyoïdien

Losange de la trachéotomie

Délimité par les muscles infra-hyoïdiens (principalement les sterno-thyroïdiens et hyoïdiens)

Zone sans muscle mais uniquement peau, fascia → zone d'accès à la trachée en cas d'urgence (détresse respiratoire)