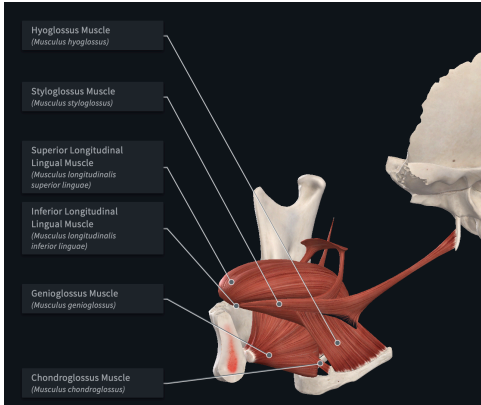
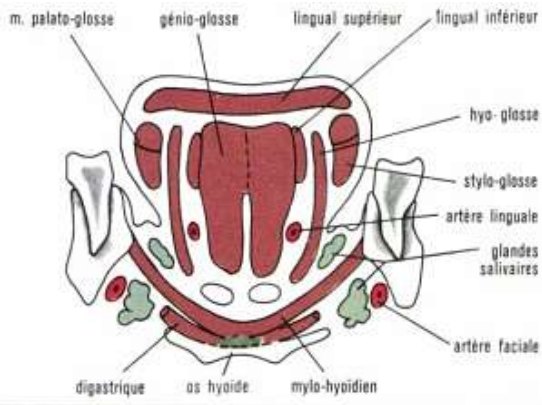


| Muscles | Localisation | Description | Rôle | Innervation | | |
|-------------------------------|---|--|---|---|---|-------------------------------------|
| Muscle génioglosse | Origine : épine mentonnière supérieure Terminaison : face profonde de la muqueuse linguale, de l'apex jusqu'à la membrane hyoglossienne. | Muscle extrinsèque pair Se répartit comme un large éventail | Fibres antérieures et moyennes se contractent → protrusion de la langue Ensemble des fibres du muscle génioglosse se contractent → la langue plaquée contre le plancher. | Motrice | Sensitive | Sensorielle |
| | | | | XII : Nerf hypoglosse | V3 : Nerf lingual IX : Nerf glossopharyngien X : nerf vague | Anastomose entre le VIIbis et le V3 |
| Muscle hyoglosse | Origine : corps et grande corne de l'os hyoïde Terminaison : bord latéral de la langue où il se mêle au muscle styloglosse. | Muscle extrinsèque pair Muscle quadrilatère aplati dans le sens transversal Se dirige en haut et en avant | Abaissement et la rétraction de la langue. | XII : Nerf hypoglosse | V3 : Nerf lingual IX : Nerf glossopharyngien X : nerf vague | Anastomose entre le VIIbis et le V4 |
| Muscle styloglosse | Origine : processus styloïde Terminaison : bords latéraux de la langue jusqu'à l'apex. | Muscle extrinsèque pair Long et frêle | Tire la langue en haut et en arrière en s'élargissant. | XII : Nerf hypoglosse IX : Nerf glossopharyngien | V3 : Nerf lingual IX : Nerf glossopharyngien X : nerf vague | Anastomose entre le VIIbis et le V5 |
| Muscle longitudinal supérieur | Origine : sillon glosso-épiglottique et sur les petites cornes de l'os hyoïde Terminaison : apex de la langue. | Muscle intrinsèque impair Médian et superficiel | Rétraction de l'apex de la langue. | XII : Nerf hypoglosse | V3 : Nerf lingual IX : Nerf glossopharyngien X : nerf vague | Anastomose entre le VIIbis et le V6 |
| Muscle longitudinal inférieur | Origine : petite corne de l'os hyoïde Terminaison : face profonde de l'apex lingual | Muscle intrinsèque pair Entre le muscle génioglosse et le muscle hyoglosse | Abaissement et la rétraction de la langue. | XII : Nerf hypoglosse | V3 : Nerf lingual IX : Nerf glossopharyngien X : nerf vague | Anastomose entre le VIIbis et le V7 |
| Muscle transverse | Origine : septum lingual Terminaison : bord de la langue. | Muscle intrinsèque pair | Rétrécissement la langue. | XII : Nerf hypoglosse | V3 : Nerf lingual IX : Nerf glossopharyngien X : nerf vague | Anastomose entre le VIIbis et le V8 |



La langue est composée de 17 muscles (8 pairs et 1 impaire)

En plus de ceux décrit dans le tableau, on retrouve aussi le muscle palatoglosse, chnodroglose (extrinsèque) et le muscle vertical (intrinsèque)