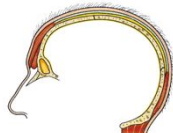








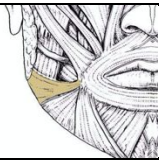
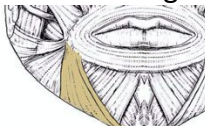
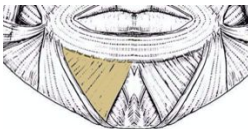
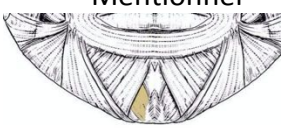
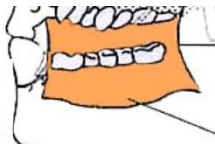
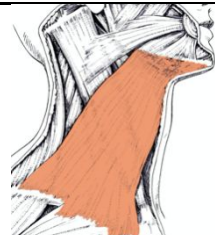



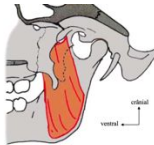


RÉGION			MUSCLE	INSERTIONS	PARTICULARITÉS		
Crâne			Épicrânien		2 ventres	Os frontal	Galéa aponévrotique (adhérente à la peau)
Œil			Orbiculaire de l'œil		Palpébrale	Bord libre de paupières, sous la peau (fin +++)	
			Orbitaire		Recouvre l'os de la pommette		
			Releveur de la paupière supérieure				Extrinsèque, antagoniste de l'orbiculaire
Nez <i>dilatateur</i>			Nasal		Transverse	Recouvre la partie osseuse du nez	
			Alaire		Aile du nez, recouvre le cartilage alaire		
			Élévateur naso-labial			Process. frontal maxillaire Peau de l'aile du nez + lèvre sup	Élévateur de l'aile du nez + lèvre sup
Bouche	Constricteur		Orbiculaire de la bouche		Labiale mince	Terminaison cutanée	Fermeture fente orale
					Marginale épaisse	Mandibule + maxillaire	
	Dilatateur	Sup	Élévateur naso-labial		Process. frontal maxillaire Peau de l'aile du nez + lèvre sup	Tristesse, dégoût	
			 Élévateur de la lèvre supérieure	Rebord orbitaire inf. Partie profonde lèvre sup.	Tristesse		
			Élévateur de l'angle de la bouche		Rebord orbitaire inf. Partie profonde peau de l'angle de la bouche	Agressivité	

			 Zygomatiques grand et petit (latéral)	Os zygomatique Partie profonde lèvre sup.	Rire
		Inf.	Risorius 	Pas d'origine osseuses Fascia superficiel masséter Peau angle de la bouche	Rire
			Abaisseur de l'angle de la bouche 	Ligne oblique mandibule (ant.) Angle oral	Tristesse, dégoût
			Abaisseur de la lèvre inférieure 	Ligne oblique mandibule (ant.) Peau lèvre inf.	
			Mentonner 	Gencive mandibule Face profonde peau menton	
			Buccinateur 	Raphé ptéryo-mandibulaire Process. alvéolaires mandi + maxi Corps mandibule	Souffler, siffler, mastication(-) Canal parotidien Au contact de la muqueuse de la joue PROFOND
Cou		Plastyma 	Clavicule + manubrium sternal Bord inférieur mandibule Insertions osseuses !	Peur	

FONCTION	MUSCLE		INSERTIONS	ROLES
Élévateur de la mandibule	Masséter		2 fx : - profond vertical - superficiel oblique Angle de la mandibule Arcade zygomatique	Propulsion + élévateur
	Temporal		Temporal Coroné	Rétropulsion + élévateur
	Ptérygoïdiens	Latéral 	Face ant. disque de l'ATM + fovéa col du condyle 2 fx : - Face latérale grande aile sphénoïde (sup) - Lat. de la lèvre latérale processus ptérygoïde	Propulsion + diduction
		Médial 	Angle de la mandibule Fosse ptérygoïde	Élévation + diduction
Abaisseur de la mandibule	Muscles supra hyoïdien - Myélo-hyoïdien - Génio- hyoïdien - Digastrique			